［口頭発表］

3Mix-MP法のNIETにより瘻孔が消失した2症例

鈴木 章 Akira SUZUKI

鈴木章歯科医院
〒989-3127 宮城県仙台市青葉区愛子東3-14-4

従来の感染根管治療で再治療のケースでは，既存の根管充塡材を除去した後に根管形成，根管充塡を行う．しかし，根管充塡材をすべて除去する際には，パーフォレーションおよび歯根破折などのリスクがつきものである．根管充塡材を残したまま根管治療を完了でき，かつ良好な結果が得られれば，このようなリスクを回避できる上に，患者の，ひいては術者のストレスの軽減が図られ，治療がスムーズに進むであろう．

本稿では，経過不良，治療困難として他院で抜歯の宣告を受けた2例，従来の治療法では治癒に導くのが難しいと思われる症例，および歯根端切除手術を行ったが症状の改善のみられなかった症例を3Mix-MP法のNIET*により治癒に導いたので報告する．なお，2例とも瘻孔を形成していたが，いずれも治療後に消失している．

症例1（図1～図4）

患者：59歳，男性．

主訴：下の前歯の歯ぐきが腫れた．

現症：下唇小帯付着部に直径5mmの瘻孔がみられる（**図1左**）．同部を圧迫すると排膿を認める．打診痛，咬合痛はない．

X線所見：$\overline{1|1}$ の根尖部に境界明瞭なX線透過像がみられる．$\overline{2|}$ にも透過像がみられるが，$\overline{1|1}$ ほどの大きさはない（**図1右**）．

処置：

2008年2月15日（初診より3週間後），硬質レジン前装冠，メタルコアを除去し，3Mix-MP法のNIETで根管治療を行うこととする．既存の根管充塡材の除去を試みたが，根管閉鎖のため一部のみを除去し，貼薬着座を形成した．3Mix-MPの根管貼薬を2回行い，処置開始より28日後に既存の根管充塡材を除去した部分の根管充塡を行った（**図2**）．

7月11日，根管充塡後4カ月の口腔内写真とX線写真を**図3**に示す．根尖のX線透過像に大きな変化はみられないが，瘻孔は消失している．口唇小帯付着部の腫脹も治まり，打診痛や咬合痛などもみられず，経過は良好であるが，根尖部の歯槽骨の回復にはもう少し時間がかかると思われ，経過観察中である．

＊NIET（Non-Instrumentation Endodontic Treatment）：根管拡大や根管形成を行わず，根管口付近に貼薬着座（薬剤の置き場所，深さ2mm，直径1mmの窩洞）を形成し，そこに3Mix-MPを貼薬することにより患歯の無菌化を図る治療術式[1,2]．

■症例1■

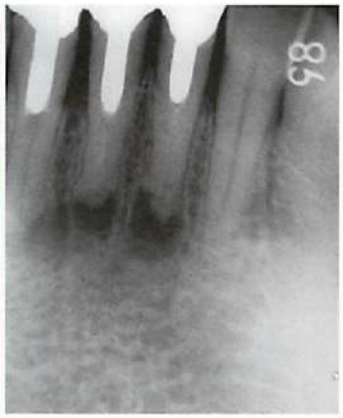

図1　2008年1月21日．初診時口腔内写真およびX線写真．直径5mmの瘻孔がみられる．

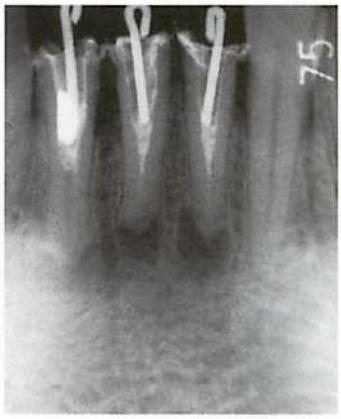

図2　2008年3月12日．根管充塡後のX線写真．3本の患歯ともUnder根充（Space根充）．

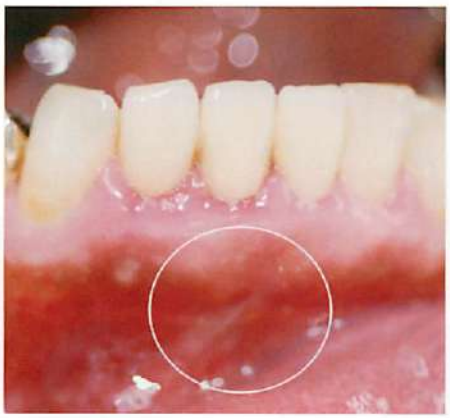

図3　2008年7月11日．根管充塡後4カ月の口腔内写真およびX線写真．

症例2（図4～図7）

患者：53歳，男性．

主訴：他院で左下前歯の歯根端切除手術を受けたが，経過不良で抜歯の宣告を受けた．

現症：⌈1 歯頸部付近の腫脹，根尖部歯肉に瘻孔がみられる（図4）．

X線所見：根尖部から根長の1／2のところまで透過像が連続してみられる．白線（歯槽硬線）も消失している（図4）．

処置および経過：

2005年1月8日（初診），硬質レジン前装冠除去，テンポラリークラウン装着．1週間後（1月15日），メタルコア除去，3Mix-MP法のNIETによる治療を行う．貼薬着座[2]を形成し，3Mix-MPを貼薬．

2月5日（処置3週間後），前回の治療結果が思わしくないため，貼薬着座をより深く形成し直し，3Mix-MPを再度貼薬した（図5）．6週間後の3月19日，3Mix-MP法のNIETに従い根管充塡を行った．根管充塡1週間後（3月26日），腫脹，瘻孔は消失（図6）．

さらに1カ月後の4月30日，硬質レジン前装冠装着（図7）．初診より4カ月，根管充塡1カ月半で瘻孔は消失，骨透過像も縮小に向かっている．

■症例 2■

図 4　2005年 1 月 8 日．初診時の口腔内写真およびX線写真．2つの矢印は，それぞれ膿瘍，瘻孔を示す．

図 5　2005年 2 月 5 日．貼薬着座をより深く形成し3Mix-MPを貼薬したX線写真．

図 6　2 回目の3Mix-MPを貼薬した時点（2 月 5 日）の口腔内写真と，2005年 3 月26日．根管充塡後 1 週間の口腔内写真．

図 7　2005年 4 月30日．治療終了時の口腔内写真（瘻孔の変化の写真）．

結果からの考察

2 症例とも，口腔内の症状はNIETにより完全に消失した．以上のことから，次のことが考えられる．

① 既存の根管充塡材を除去しなくても，根管内を無菌化できれば軟組織の症状は完全に消失させることができる．

② 軟組織と硬組織の回復において，両者間にはかなりのタイムラグが存在する．

参考文献

1）星野悦郎，宅重豊彦：3Mix-MP法とLSTR療法．ヒョーロン・パブリッシャーズ，東京，2000.

2）宅重豊彦：LSTR 3Mix-MP法の急性症状への対応―Ⅱ．歯根膜および歯槽骨の急性炎症．日本歯科評論，63（5）：125-136，2005.